Aus der konservierenden Abteilung (Vorstand: Prof. Dr. J. Münch)
des zahnärztlichen Instituts (Direktor: Prof. Dr. P. Wustrow)
der Universität Würzburg.

Histologische Untersuchungen über das Vorkommen der sogenannten Ramifikationen an den Wurzelkanälen menschlicher Zähne speziell an Frontzähnen und Prämolaren.

Inaugural-Dissertation

verfaßt und

der Hohen Medizinischen Fakultät

der

Bayerischen Julius-Maximilians-Universität Würzburg

zur

Erlangung der Doktorwürde in der Zahnheilkunde

vorgelegt von

Karl Schulz

Zahnarzt

aus Fulda.

J. V. Bauner's Buchdruckerei, Inh. Ludwig Bauner, Mellrichstadt
1932.

Digitized by the Internet Archive
in 2026

https://archive.org/details/IA40153309_0058

Referent:
Professor Dr. J. Münch.

Meinen lieben Eltern
in Dankbarkeit gewidmet.

Histologische Untersuchungen über das Vorkommen der sogenannten Ramifikationen an den Wurzelkanälen menschlicher Zähne speziell an Frontzähnen und Prämolaren.

Erst die moderne Therapie der Pulpakrankheiten, die in den letzten drei Jahrzehnten besonders ausgebaut und wissenschaftlich begründet wurde, hat der Zahnheilkunde den ihr gebührenden Platz in der medizinischen Wissenschaft eingeräumt und ihr zu dem Ansehen verholfen, das sie heute in weitesten Kreisen genießt. Die wissenschaftlichen Grundlagen der Wurzelbehandlung waren aber erst von dem Zeitpunkt an gegeben, als man begonnen hatte, die anatomischen Verhältnisse der Wurzelkanäle näher zu erforschen. Schon die äußere Form der Wurzel läßt nicht ohne weiteres darauf schließen, daß sich im Inneren immer nur ein Kanal von einfacher Gestalt vorzufinden braucht, und seit den Untersuchungen von Preiswerk und Fischer wissen wir, daß auch in scheinbar einheitlichen Wurzeln nicht selten mehrere Foramina apicalia den Zugang zum Wurzelkanal vermitteln. Mit der Erkenntnis der feineren Anatomie der Wurzelkanäle ist auf dem Gebiete der Wurzelbehandlung vor allem die Frage der Pulpaamputation und Exstirpation in den Vordergrund getreten. Während die unbedingten Anhänger der Exstirpationsmethode die Ergebnisse von Preiswerk und Fischer als „Kunstprodukte" verwarfen und nach wie vor sämtliches Gewebe aus dem Wurzelkanal herausholen zu können glaubten, konnten nun die Verfechter der von Adolf Witzel eingeführten Pulpaamputation ihre Lehre auf einer breiteren wissenschaftlichen Basis aufbauen.

Schon A. Witzel hat die Unmöglichkeit erkannt, alle Wurzelkanäle für unsere Instrumente zugänglich zu machen, und heute wissen wir, daß auch die sogenannte totale Exstirpation nur eine „hohe Amputation" darstellt, da es unmöglich ist, aus dem meist recht komplizierten System der Wurzelverästelungen sämtliche Gewebsmassen restlos zu entfernen. Unsere Maßnahmen auf dem Gebiete der Wurzelbehandlung sind

deshalb auch nur dann von Erfolg gekrönt, wenn es uns gelingt, die Mikroorganismen in den feinen Hohlraumsystemen therapeutisch soweit zu beeinflussen, daß sie dauernd reaktionslos bleiben.

Vorliegende Arbeit, deren Ergebnisse ich auf Grund eingehender histologischer Untersuchungen gewonnen habe, soll weiterhin zur Klärung der Frage der Wurzelramifikationen und sonstigen anatomischen Verhältnisse im Wurzelkanal beitragen; ich habe mich speziell auf die Frontzähne und Prämolaren beschränkt, da in den bisherigen Veröffentlichungen auf die einwurzeligen Zähne weniger Gewicht gelegt wurde, und man auch heute noch in weiten Kreisen der Ansicht ist, daß es sich bei den Frontzähnen und Prämolaren stets um unkomplizierte Wurzelverhältnisse handelt. Wie irrig und ungerechtfertigt diese Auffassung ist, soll vorliegende Arbeit beweisen.

Bevor ich auf meine eigenen Untersuchungen näher eingehe, möchte ich einen kurzen geschichtlichen Ueberblick über die bis heute auf dem Gebiete der Anatomie der Wurzelkanäle veröffentlichten Arbeiten geben. Ueber die spezielle Anatomie der Wurzelkanäle finden wir in der Literatur vor 1900 nur wenige und ungenaue Angaben. Carabelli gab in seinem 1844 erschienenen Lehrbuch die erste Beschreibung der Wurzelkanäle inbezug auf deren Anzahl und Verlauf und brachte auch einige Abbildungen von Pulpakammern. Diese Rusultate fielen in den späteren Werken jedoch der Vergessenheit anheim, bis sich Mühlreiter 1891 in seiner „Anatomie des menschlichen Gebisses“ wieder näher mit dem inneren Bau der Zähne beschäftigt. Miller wies in seinem Lehrbuch der konservierenden Zahnheilkunde 1903 zum ersten Male auf die Wichtigkeit der genauen Kenntnis der Anatomie der Wurzelkanäle hin. Preiswerk blieb es vorbehalten, uns 1901 durch seine Korrosionspräparate als erster einen Weg gewiesen zu haben, der ein genaueres Studium der Anatomie der Wurzelkanäle möglich machte. Er goß das Innere der mazerierten Zähne mit leichtflüssigem Metall (Woodmetall) aus und löste darauf die Zahnsubstanz in Kalilauge auf. An dem metallenen Ausguß fand er die „überraschende und neue Tatsache, daß sich nicht selten in gewissen Wurzeln ein anastomisierendes Kanalsystem vorfindet, das sich an den Korrosionen als reich verästeltes Metallgeflecht dokumentierte.“ Fischer prüfte 1907 diese Ergebnisse Preiswerks nach, doch schienen sie ihm „nach mancher Richtung erweiterungsfähig“; vor allem glaubte er in dem Metall nicht das richtige „Korrosionsvehikel“ zu sehen, und er injizierte deshalb die Wurzelhohlräume nach erfolgter Mazeration des Pulpagewebes mit einer Celluloid-Acetonlösung, wodurch er Präparate erhielt, die sich durch größere Schärfe und Feinheit auszeichneten. Er konnte in der

Hauptsache die Resultate Preiswerks bestätigen und stellte außerdem noch die Einwirkung physiologischer und pathologischer Einflüsse inbezug auf die Bildung der Wurzelkanäle und deren apikalen Verzweigungen fest. Fischer teilte die Verästelungen in drei große Formationen ein, die er ihrer äußeren Form nach trennte in:

1. einfache Aeste und Zweige, Seitenfiederchen, Markkanäle im Wurzeldentin;
2. Querbrückensysteme;
3. inselartige Gewebsräume.

Diese Differenzierungsgebilde kommen nach Fischer an sämtlichen menschlichen Zähnen vor. „Vorwiegend aber bei unteren Schneidezähnen und Prämolaren als Bifurkationsstränge und Querästchen am Foramen apicale, bei den oberen Incisiven als zarte Seitenfiederchen, die dann bei oberen Prämolaren und allen Molaren infolge ihrer häufigeren und zierlichen Anordnung höchst komplizierte Bildungssysteme veranlassen können." An Hand von histologischen Serienschnitten konnte Fischer ferner mikroskopisch feine Verzweigungen am Foramen apicale und „Gewebskanäle", die durch das Dentin nach der Wurzelhaut vordringen und Anastomosen der Pulpa mit dieser darstellen, nachweisen. Diese Gewebszweige, die öfters wieder untereinander durch Querkanäle verbunden sind, nannte er „Markkanäle." Auf Grund seiner Untersuchungen kommt Fischer zu dem Schluß, daß es bei dem komplizierten Bau der Wurzelkanäle an allen oberen Molaren und Prämolaren sowie den mesialen Wurzeln unterer Molaren unmöglich sei, die Pulpa restlos zu entfernen, sobald diese Zähne ihr Wachstum abgeschlossen hätten; er zieht deshalb in solchen Fällen eine gewissenhaft ausgeführte Amputation jedem unsicheren Exstirpationsversuch vor.

Weitere Untersuchungen, die sich mit der Anatomie des Zahninneren befaßten, wurden 1909 von Loos veröffentlicht, der an Hand von Zahnschliffen die topographischen Verhältnisse der Pulpakammern und Wurzelkanäle beschrieb; die feineren Verästelungen am Foramen apicale wurden von ihm jedoch nicht berücksichtigt.

Feiler zweifelte 1915 die von Fischer beobachteten Verästelungen an und führte sie auf Kunstprodukte zurück, die durch die Mazeration mit Antiformin, das eine Arrosion des Zements hervorrufe, verursacht seien. Feiler ist von der Möglichkeit einer völligen Reinigung der Kanäle überzeugt, bestätigt aber auch durch seine Korrosionspräparate, die nach Wurzelbehandlung gewonnen sind, dieselben „Verästelungen,

Querbrücken und inselartigen Aussparungen im Gewebe, wie sie bei den durch Mazeration gewonnenen Präparaten zutage traten."

Adloff, der 1913 die verschiedenen Wurzelfüllungsmethoden auf ihre Brauchbarkeit prüfte, hellte zu diesem Zwecke die Zähne in Cedernholzöl nach der Methode von Spalteholz auf, nachdem er den Pulpenhohlraum der gebleichten und gründlich entkalkten Zähne mit flüssigem Woodmetall gefüllt hatte. Dieses Verfahren, das in der Folgezeit viel Beachtung fand, ermöglichte es, die Beziehungen des Pulpenhohlraumes und der Wurzelkanäle zum ganzen Zahn zu untersuchen, was gegenüber den bisherigen Korrosionspräparaten zweifellos einen bedeutenden Fortschritt darstellte. So sehen wir ein Jahr später Fasoli und Arlotta bei ihren Untersuchungen über die Anatomie der Wurzelkanäle, diesen von Adloff angegebenen Weg einschlagen. In die Kanäle der mazerierten und in 5 %iger Sodalösung gekochten Zähne wurde Gelatine, die durch Zinnober gefärbt war, gepreßt. Die Zähne wurden darauf entkalkt und gebleicht und nach der von Spalteholz beschriebenen Methode aufgehellt. Die auf diese Weise erhaltenen Präparate konnten die Resultate Fischers bestätigen.

Moral berichtete bald darauf über eine ähnliche Methode, die in der Ausfüllung der Wurzelkanäle durch chinesische Tusche und darauffolgender Aufhellung der entkalkten Zähne in Karbolsäure nach der Methode von Krause besteht. Er hielt die chinesische Tusche deshalb als ganz besonders geeignet zur Darstellung des Pulpenhohlraumes, da zurückgebliebene Pulpenreste sich mit der Tusche vollsaugen, und so auch die engsten Kanäle gut sichtbar werden. Moral untersuchte auf diese Weise obere Molaren inbezug auf das Vorkommen eines vierten Kanals, den er in 63 %, meist dicht neben der Mündung des mesiobukkalen, fand. Infolge der engen und schwierigen Kanalverhältnisse bei oberen Molaren kommt er zu dem Ergebnis, daß diese Zähne für die Exstirpationsmethode ungeeignet seien.

In seiner 1917 erschienenen großen systematischen Arbeit über die Anatomie der Wurzelkanäle des menschlichen Gebisses hat Heß die Untersuchungsergebnisse der früheren Autoren an einem Material von 2800 Zähnen nachgeprüft. Sowohl durch Korrosionspräparate, wie durch histologische Serienschnitte wurden die Resultate von Preiswerk, Fischer, Moral u. a. bestätigt. Heß beschränkte sich darauf, die rein anatomischen Verhältnisse der Wurzelkanäle des menschlichen Gebisses inbezug auf die Zahl, Form, Verzweigungen am Foramen apicale und die Markkanäle unter besonderer Berücksichtigung des Einflusses des Alters auf die Ent-

wicklung der Wurzelkanäle, zu behandeln. Zur Untersuchung kamen Zähne im Alter von 5—55 Jahren, deren Pulpa noch nicht zerstört war, sodaß die pathologischen Einflüsse bei der Bildung der feineren Anatomie der Wurzelkanäle ausgeschlossen werden konnten. Um die Ausdehnung der Untersuchung auf ein sehr großes Material zu ermöglichen, suchte Heß für seine Korrosionspräparate nach einer geeigneten Masse und fand diese in dem gewöhnlichen Kautschuk. Die gründlich mazerierten Zähne wurden nach Einbettung in die Kuvette mit weichem Kautschuk gestopft und darauf vulkanisiert, wodurch gute, dauerhafte Präparate erzielt wurden, die auch die feinsten Verzweigungen getreu wiedergaben.

Die Befunde von Heß stimmen im allgemeinen mit denen von Fischer überein. Er fand als physiologisch entwickelte Zustände:

1. Dentinscheidewände im Innern der Kanäle;
2. feine Verzweigungen im apikalen Bezirk der Wurzel;
3. Markkanäle, die in verschiedener Höhe der Wurzel vom Wurzelkanal zum Periost ziehen;
4. Querbrückensysteme.

Die meisten Verzweigungen hat Heß zwischen 20—40 Jahren gefunden, während bei älteren Zähnen mit einer Abnahme der apikalen Verästelungen zu rechnen ist, wobei durch Dentinanbau eine Verengerung der Wurzelkanäle eintritt, die bis zur vollständigen Obliteration führen kann. Die Ramifikationen an der Wurzelspitze konnte er an sämtlichen Zahngattungen feststellen, jedoch in einem für jede Zahngattung verschiedenen Zahlenverhältnis.

„Sie bedingen einen netzartigen, von vielen feinsten Kanälen gebildeten Bau der Wurzelspitzen“ besonders an den oberen Weisheitszähnen (80 %), an den mesiobukkalen Wurzeln der oberen I. und II. Molaren (67 % an allen drei Wurzeln) den mesialen Wurzeln der unteren I. und II. Molaren (73 %) und den oberen (im I. 41 %, im II. 50 %) und unteren (im I. 44 %, im II. 49 %) Prämolaren.

Ein zweigeteilter Wurzelkanal kommt vor allem an den unteren Schneide - (37 %) und Eckzähnen (43 %), den mesiobukkalen Wurzeln der oberen I. und II. Molaren (4 Kanäle in den drei Wurzeln 58 %), den mesialen Wurzeln (80 %), der unteren I. und II. Molaren (3 Kanäle in 2 Wurzeln 80 %) und den oberen Prämolaren (im I. 79 %, im II. 42 %) vor. Die Markkanäle stellen nach Heß entweder Verbindungskanäle zwischen einzelnen Kanälen dar, oder durchziehen das Wurzeldentin, indem sie vom Hauptkanal eine Verbindung zum Periost herstellen; sie lassen sich ebenfalls an allen Zahngattungen finden. „Von 50 mikroskopisch untersuchten Zähnen

zeigten 48 apikale Verästelungen verschiedener Art; neben den bereits makroskopisch festgestellten Verzweigungen fanden sich an den apikalen Bezirken eine ganze Reihe von feinsten Kanälchen, die sich oft zu einem ganzen System vereinigten und ein siebartiges Gitterwerk der Wurzelspitze darstellen." Die Arbeit von Heß ist die bedeutendste, die sich eingehend mit der Anatomie der Wurzelkanäle beschäftigt hat, und alle Resultate sind durch eine große Zahl von Abbildungen belegt.

Erausquin in Argentinien konnte 1917 an histologisch untersuchten Zähnen in 35,5 % apikale Verästelungen feststellen und auch amerikanische Autoren; wie Talbot, Grove, Callahan, Grieves, Broomell, Stein u. a. bestätigten die Resultate von Fischer, Moral und Heß. Dagegen will v. Rottenbiller 1918 unter 600 Zähnen, die er mit der Lupe untersuchte, nur zweimal Wurzelramifikationen gefunden haben, was wohl durch die mangelhafte Untersuchungsmethode zu erklären ist. Türkheim stellte die natürliche Pulpa freipräpariert dar, indem er 15 %ige Salpetersäure auf die Hartsubstanzen der Zähne einwirken läßt. „Dadurch wird neben der Entkalkung auch das organische Gerüst des Dentins aufgelöst und läßt sich dann vorsichtig durch einen ganz feinen Wasserstrahl von der Pulpa abspülen, die in ihrer ganzen ursprünglichen Form erhalten bleibt." Die Präparate zeigten „mit erstaunlicher Deutlichkeit", besonders bei Molaren, ein System von Brücken, Seitenkanälen, Parallelsträngen und an der Wurzelspitze deltaförmige Auffaserungen, fast noch besser als bei den Korrosionspräparaten.

v. Lenhossék konnte 1922 ebenfalls an einem grösseren Material von 923 Zähnen, deren Wurzelkanäle er mit gefärbter Gelatine füllte und nach Spalteholz aufhellte, die Befunde der früheren Autoren bestätigen.

In dem gleichen Jahre erschienen noch die Arbeiten von Stitzel, Djerassi und Zürcher. Stitzel fand bei seinen Untersuchungen über die Durchgängigkeit des Foramen apicale nach Pulpaexstirpation und anschließender Wurzelbehandlung bei 50 % der in Serienschnitte zerlegten Zähne ein undurchgängiges Foramen, bedingt durch Ramifikationen, apikale Verästelungen und Dentikelbildungen. Die Ramifikationen und apikalen Verästelungen gibt er mit 30—43 %, und die Seiten-Mark- und Querkanäle mit 20—30 % an, je nach der Art der vorgenommenen Wurzelbehandlungsmethode. Djerassi suchte die wichtigsten Methoden der bis dahin erschienenen Arbeiten über den feineren Bau der Wurzelkanäle einer experimentellen Nachprüfung zu unterziehen. Er kommt zu dem Schluß, daß die von Fischer und Heß beschriebenen Differenzierungen nicht den wirklichen anatomischen Verhältnissen entsprechen, sondern nur als Folgen der Mazeration oder

ausgedehnter entzündlicher Prozesse am Apex anzusehen seien. Die Arbeit Djerassis ist wegen ihrer unwissenschaftlichen und zum Teil unzulänglichen Untersuchungsmethoden in der Folgezeit wiederholt angegriffen worden; „die von Djerassi für den Nachweis, daß es sich bei den fraglichen Differenzierungen der Präparate Fischer's und Heß im Prinzip um Kunstprodukte handelte, angeführten Argumente, konnten nicht als beweiskräftig anerkannt werden." (Junghenn.) Auf die Arbeit Djerassi's werde ich später näher eingehen.

Während bisher nur die Anatomie der Wurzelkanäle der Zähne zweiter Dentition eine eingehende Bearbeitung erfahren hatte, untersuchte Zürcher nach der Methode von Heß die Wurzelkanäle von über 1000 unresorbierten Milchzähnen verschiedener Gattung. Er kommt zu dem Ergebnis, daß die anatomischen Wurzelverhältnisse der Milchzähne denjenigen der permanenten Zähne ähnlich sind und durch die physiologische Dentinanlagerung auch an ihnen Markkanäle, Querbrückensysteme, Dentinscheidewände mit Wurzelkanalteilungen und apikale Verzweigungen vorkommen.

Junghenn untersuchte 1924 auf dem von Adloff und Moral bereits beschrittenen Weg der Dentinaufhellung eine Reihe von Wurzelkanälen, indem er die Zähne nach genügender Mazeration mit einer Paraffin-Zinnobermischung injizierte und nach erfolgter Entkalkung in Karbolsäure aufhellte; an Hand dieser Methode, die eine „vorzüglich klare und genaue Darstellung von den wirklichen anatomischen Verhältnissen der Pulpahöhle und ihrer Differenzierungen" gab, konnte Junghenn die von den früheren Forschern gefundenen Besonderheiten im anatomischen Bau der Wurzelkanäle bestätigen.

1926 befaßte sich Greve in seiner Arbeit „Ueber An- und Abbau der Zahngewebe" mit der Anatomie der Wurzelkanäle; er gibt vor allem Aufschluß über die physiologischen und pathologischen Einflüsse auf die Entwicklung der Wurzelkanäle. Auf Grund seiner histologischen Ergebnisse unterschied er genetisch folgende „Anomalien" der Pulpenkanäle:

1. Neben- oder Markkanäle,
2. Endverzweigungen,
3. innere Verbauungen durch wandständige oder freie Dentikel, sowie durch lose Kalkschollen,
4. Resorptionslakunen.

Die beiden letzten wichtigeren Arbeiten auf diesem Gebiete wurden 1927 von dem Japaner Okumura und 1928 von O. Keller veröffentlicht; beide Autoren machten ihre anatomischen Studien an einem größeren Material und arbeiteten nach der Aufhellungsmethode, Keller in Anlehnung an Lenhossék. Er konnte, wie auch Okumura, die Resultate, spe-

ziell über die apikalen Verästelungen und Seitenkanäle, aller früheren Forscher bestätigen und hat seine Befunde mit einer großen Zahl von photographischen Abbildungen belegt.

Münch hat in seinem 1931 erschienenen Lehrbuch „Klinik der konservierenden Zahnheilkunde“ nicht unterlassen, auf die schwierigen Verhältnisse in den Wurzelkanälen bei Pulpaexstirpation hinzuweisen, die durch in der Regel vorhandene deltaförmige Verzweigungen, Ramifikationen in verschiedener Zahl und Größe, sowie Markkanäle und Querverbindungen einzelner Wurzelpulpenstränge bedingt sind. „Dort wird also auch immer Pulpagewebe und zwar meist infiziertes, zurückbleiben“, und „rechnet man noch Reizdentin, Dentikelbildungen und Verkalkungen dazu, welche der Pulpaexstirpation hindernd im Wege stehen, wenn sie diese nicht teilweise überhaupt unmöglich machen, so ist es ohne weiteres klar, daß es sich auch bei der sog. Totalexstirpation der Pulpa fast immer um eine Amputation im weiteren Sinne handelt.“ In demselben Werke sind auf Seite 99 eine Anzahl Röntgenbilder guter Wurzelfüllungen mit Jodoformpaste abgebildet, an denen schon makroskopisch bei der Hälfte der Abbildungen apikale Verzweigungen und Seitenkanäle deutlich zu erkennen sind. Auch Fischer hat schon seiner Zeit an Hand von Röntgenphotographien Differenzierungen im Wurzelkanal feststellen können, während Djerassi auf seinen stereoskopischen Röntgenbildern, die er von 54 Zähnen anfertigte, „an keinem Zahne eine wirkliche Verästelung der Wurzelspitze“ festgestellt haben will.

Eigene Untersuchungen.

Um eine genaue Kenntnis über den feineren anatomischen Bau der Wurzelkanäle zu erlangen, habe ich für meine Untersuchungen etwa 60 Zähne in Serienschnitte zerlegt und einer eingehenden histologischen Betrachtung unterzogen; davon waren 10 Präparate Quer-, die übrigen Längsschnitte durch die Wurzeln. Ich glaube, daß diese Methode sehr gut geeignet ist, wertvolle Ergebnisse zu liefern und besonders auch über die feineren Verzweigungen am Foramen apicale den besten Aufschluß zu geben imstande ist. Zur Untersuchung kamen nur Frontzähne und Prämolaren, die aus einer großen Anzahl extrahierter Zähne ausgesucht waren, und bei denen besonderer Wert auf normale Pulpenverhältnisse gelegt wurde, sodaß größere pathologische Einflüsse auf die Entwicklung der Wurzelkanäle ausgeschlossen werden konnten. Was die Anzahl der Kanäle betrifft, so glaube ich mit Türkheim annehmen zu können, „was sich an 10 Zähnen findet, wird sich

auch an 100 nachweisen lassen, und wenn man auch den Zufall als eine naturwissenschaftliche Tatsache betrachtet, ist es doch im höchsten Grade unwahrscheinlich, daß gerade die Präparate, die aus einer sehr großen Zahl wahllos herausgegriffen sind, die Ausnahme darstellen sollen!“ Das Alter der Zähne schwankt zwischen 20—50 Jahren, wo auch Heß, der das Alter der Zähne bei seinen Untersuchungen, wie oben erwähnt, besonders berücksichtigt hat, die meisten Verästelungen fand, doch konnte es im einzelnen leider nicht mehr festgestellt werden.

Die zu untersuchenden Zähne wurden einige Zeit in 8 %iger Formalinlösung fixiert; hierauf wurde die Zahnkrone abgeschliffen, da die Kronenpulpa nicht interessierte, und die Zähne in 7 %ige Salpetersäure zur Entkalkung gebracht. Nach etwa 14 Tagen waren die Wurzeln vollständig entkalkt und konnten geschnitten werden, nachdem sie vorher noch 24 Stunden in 5 %igem Natriumsulfat zum Neutralisieren der Salpetersäure gelegen hatten. Von jedem Zahn wurden etwa 20—30 Schnitte in einer Dicke von 15—20 my hergestellt. Schon während des Schneidens wurden die Wurzelkanäle einer genauen Untersuchung auf Wurzelteilungen und größere Verästelungen mittels einer guten Lupe unterzogen und die Schnitte zur Weiterbehandlung in reines Wasser gebracht. Gefärbt wurden die Schnitte mit Hämatoxylin. Darauf wurden die mit Wasser abgespülten Präparate in aufsteigender Alkoholreihe entwässert, in Carbolxylol aufgehellt und schließlich in Kanadabalsam eingebettet.

Schon bei schwacher Vergrößerung konnte ich im Mikroskop an sämtlichen untersuchten Zahngattungen folgende Besonderheiten feststellen:

1. doppelte Wurzelkanäle infolge Teilung,
2. Seiten- oder Markkanäle,
3. Ramifikationen an der Wurzelspitze,
4. Querverbindungen einzelner Wurzelpulpenstränge,
5. Dentikelbildungen und sonstige Verkalkungen,
6. wandständige Ausbuchtungen.

Doppelte Wurzelkanäle fand ich in 28 % aller untersuchten Fälle. Eine besondere Neigung zur Wurzelkanalteilung ließen die oberen zweiten Prämolaren und die unteren Schneidezähne erkennen; aber auch alle übrigen Bikuspidaten zeigten gelegentlich Bifurkationsstränge und selbst an den oberen mittleren und seitlichen Schneide-, sowie an Eckzähnen konnte ich sie in je einem Falle beobachten.

Die Markkanäle stellen Abzweigungen vom Hauptkanal dar, die das Dentin meist quer durchziehen und eine Verbindung mit der Außenwand des Zahnes herstellen. Sie sind, wie Abb. 1 zeigt, anscheinend mit Pulpengewebe gefüllt. Fischer hat die Markkanäle näher beschrieben, nachdem sie schon von John Tomes in London 1859 als „obliterierte Spuren von Gefäßen als Ueberbleibsel der Gefäße der formativen Zahnbeinpulpa“ bezeichnet worden waren. Greve nimmt an, daß diese Kanäle wohl mit Osteodentin ausgefüllt sind, doch

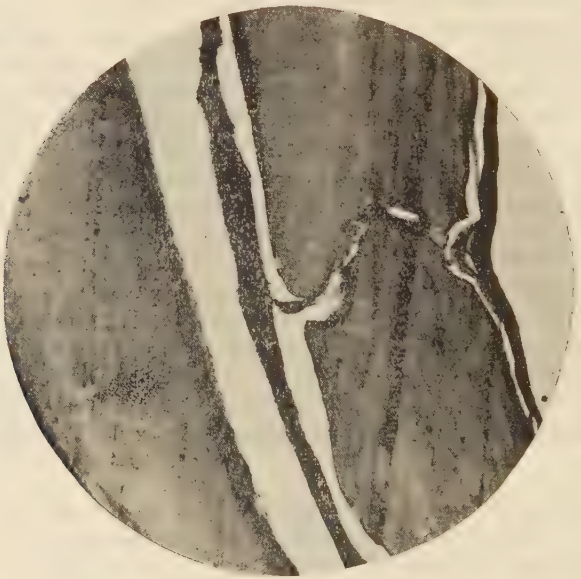

Abb. 1.

Längsschnitt durch die palatinale Wurzel eines oberen ersten Prämolaren. Ein gebogener Markkanal durchzieht das Dentin bis zum Periodontium in halber Höhe der Wurzel.

könnten sie auch Bindegewebe enthalten. Auf Abb. 1 ist zu erkennen, daß das Innere des Markkanales nicht mit Osteodentin, sondern mit einer bindegewebigen Masse, die von dem im Hauptkanal liegenden atrophierten Pulpenstrang abzweigt, ausgefüllt ist. Die Markkanäle konnte ich besonders zahlreich an oberen ersten Prämolaren feststellen, ferner fand ich sie öfter in den Wurzeln der oberen Eckzähne und der übrigen Prämolaren. Auch bei oberen und unteren Schneidezähnen kamen sie vereinzelt vor.

Die apikalen Verästelungen waren an allen untersuchten Zahngattungen zu finden und zeigten verschiedene Formen. Oft fand sich nur eine einfache Teilung des Wurzelkanales kurz vor dem Foramen apicale oder zogen kleine Seitenästchen vom apikalen Wurzelkanal seitlich ins Dentin. In manchen Fällen kann man von einer deltaförmigen Aufteilung in drei und mehr Aeste sprechen. (Abb. 2.) Einzelne Präparate zeigten aber auch eine direkte büschelförmige Auffaserung des apikalen Wurzelkanales, wie Abb. 3 deutlich erkennen läßt.

Abb. 2.

Deltaförmige Aufteilung des Wurzelkanales im apikalen Teil eines oberen mittleren Insisivus.

An einigen Wurzelquerschnitten konnte ich mehrere Foramina apicalia feststellen. Abb. 4 zeigt einen solchen Querschnitt nahe der Wurzelspitze; bei den Schnitten im oberen Wurzelteil desselben Präparates verloren sich allmählich die kleinen Ramifikationen und es war schließlich nur noch ein Hauptkanal vorhanden; in der Mehrzahl der Fälle endigte der Wurzelkanal mit zwei gleich großen Foramina apicalia, doch konnte ich gelegntlich auch bis fünf Wurzellöcher auf Querschnitten beobachten.

Wenn die apikalen Verästelungen auch bei allen Frontzähnen und Prämolaren regelmäßig anzutreffen sind, so scheinen doch die Wurzelkanäle der unteren Bikuspidaten in ganz besonderem Maße die Neigung zu besitzen, sich kurz vor dem Foramen apicale mehr oder weniger stark zu verzweigen. Nach meinen Untersuchungen zeigten die Wurzelkanäle der unteren Prämolaren in 70 % der Fälle keinen einheitlichen Wurzelausgang, sondern sie lösten sich im unteren Wurzelteil in ein System von feinsten Kanälchen auf, die dann an verschiedenen

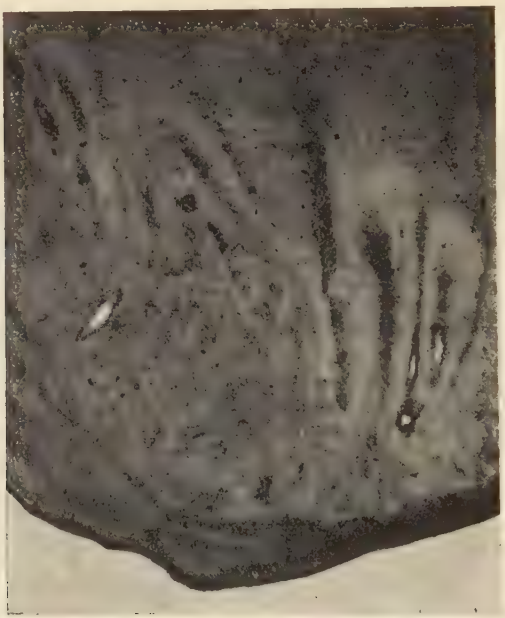

Abb. 3.

Aufbüschelung des Wurzelkanales an der Wurzelspitze eines oberen Caninus.

Stellen der Wurzelspitze nach außen führten. Merkwürdigerweise zeichneten sich auch die mittleren oberen Scheidezähne durch eine große apikale Verästelungstendenz aus, während die seitlichen oberen Incisivi und die unteren Canini nur ganz vereinzelt Ramifikationen an der Wurzelspitze aufwiesen. Die oberen Eckzähne und die übrigen Prämolaren ließen an der Hälfte der Präparate apikale Verzweigungen erkennen.

Querverbindungen einzelner Wurzelpulpenstränge habe ich an mehreren Zähnen mit zweigeteiltem Wurzelkanal beobachtet. In diesen Fällen waren die beiden Kanäle, meist in

halber Höhe der Wurzel, durch feine gitterartige Kanälchen untereinander verbunden.

Bei manchen Präparaten zogen kleinere oder größere Seitenästchen im mittleren Wurzelteil ins Dentin, doch endigten diese, im Gegensatz zu den Markkanälen, blind im Zahnbein. In zwei Fällen konnte ich auch Kanäle, die im oberen Wurzelteil vom Periodontium ins Dentin verliefen, aber nicht bis zum Wurzelkanal gelangten, beobachten. Ich habe alle Schnitte, die durch diese beiden Zähne führten, mikroskopisch genau

Abb. 4.

Querschnitt durch die Wurzelspitze eines unteren Caninus. Neben dem Hauptkanal sind mehrere feine Kanälchen zu erkennen.

untersucht und bei keinem Schnitte eine Verbindung zwischen diesen Kanälchen und dem Wurzelkanal finden können, sodaß man sie wohl als die von Shmamine beschriebenen Zementfisteln ansehen muß.

Als weitere wichtige Besonderheit fand ich bei allen untersuchten Zahngattungen Dentikelbildungen und Kalkablagerungen verschiedenster Art. Meist waren die Dentikel mit der Wurzelkanalwand verwachsen, doch haben sie auch manchmal als sogenannte interstitielle Dentikel die Wurzelkanäle ganz oder teilweise ausgefüllt und waren dann

meist kanalisiert. Durch Dentinneubildung und kalkige Ablagerungen in Form von Schollen waren in mehreren Fällen die Wurzelkanäle stark verengt, und ich konnte sogar öfter eine vollständige Verkalkung der Kanäle, besonders im apikalen Teil, beobachten. Wenn auch die Wurzelkanäle mit zunehmendem Alter eine immer größere Verengerung auf physiologische Weise erfahren, so müssen doch diese abnormen und unregelmäßigen Kalkablagerungen als pathologisch angesehen werden. In den Wurzelpulpen treten feinkörnige Kalk-

Abb. 5.

Längsschnitt durch die Wurzelspitze eines unteren zweiten Biskuspidaten. Kanalteilung im unteren Wurzeldrittel; mehrere Ramifikationen am Apex.

ablagerungen, sog. Petrifikationen, häufig auf; man findet sie nach Münch besonders in der Umgebung der Gefäße, „als Ausdruck der Stoffwechselstörung bei Erkrankungen der Pulpa (chronischer Pulpitis) und besonders bei regressiven Veränderungen des gesamten Pulpagewebes."

Nach meinen Untersuchungen neigen vor allem die oberen zweiten Prämolaren und die oberen Canini zu Dentikelbildungen und Kalkablagerungen; bei diesen Zähnen fand ich sie in 70 % aller Fälle. Erst in weitem Abstand folgen dann die oberen ersten und die unteren Bikuspidaten. Bei oberen mittleren und seitlichen Schneidezähnen fand ich nur je einmal

Dentikelbildungen, während die Wurzelkanäle der unteren Incisivi und Canini fast ganz frei davon waren.

Die von Greve beschriebenen wandständigen Ausbuchtungen in den Wurzelkanälen, die auf Resorptionslakunen zurückzuführen seien, habe ich auch an einzelnen Präparaten erkennen können. Ich fand sie vielleicht deshalb verhältnismäßig wenig, weil ich nur solche Zähne für meine Untersuchungen ausgewählt habe, von denen ich annehmen konnte, daß sie noch keine größeren pathologischen Prozesse durchgemacht hatten; die Resorptionslakunen finden sich dagegen nach Greve nur in den Wurzelkanälen solcher Zähne, die an einer eitrigen oder nekrotisierenden Pulpitis erkrankt waren. Greve schreibt dazu: „In allen Wurzelkanälen mit eitriger Pulpitis und Gangrän sieht man durchweg einen bedeutenden Gewebsabbau, dessen Material möglicherweise auch zu Kalkeinlagerungen führen kann, was aber schwer nachweisbar ist.“ In den mehr oder minder tiefen Resorptionslakunen mit zum Teil aufgelockertem Dentin fand Greve massenhaft Leukozyten. Derselbe Autor fährt dann fort: „Rekonstruiert man die Lakunen körperlich und nimmt dazu die häufig in erkrankten Pulpen lose liegenden Kalkschollen, ferner eventuelle Dentikel und wandständige Dentinauflagerungen, dann wird es erst vollkommen klar, daß Ausgüsse der Pulpenkanäle solche bizarren Formen und Gestalten ergeben müssen, wie sie uns von allen Autoren, die sich damit beschäftigt haben, vorgeführt worden sind.“ Zweifellos bedingen pathologische Einflüsse besonders komplizierte Verhältnisse in den Wurzelkanälen, daß jedoch Erkrankungen der Pulpa allein für die an den Korrosionspräparaten zutage tretenden Differenzierungen verantwortlich zu machen sind, ist durch eine ganze Reihe Arbeiten namhafter Forscher auf dem Gebiete der Wurzelkanalanatomie widerlegt worden. Fischer, Heß u. a. konnten sämtliche oben genannten Differenzierungen an Korrosionspräparaten, die sie von völlig gesunden Zähnen ohne pulpitische Erkrankung gewonnen haben, als anatomisch normale Erscheinungen feststellen, wie später noch gezeigt werden soll.

Zuvor möchte ich erst noch eine Zusammenstellung meiner Ergebnisse bringen. Von allen untersuchten Zähnen zeigten nur 5,6 % der Präparate anatomisch völlig normale und gut durchgängige Wurzelkanäle ohne Besonderheiten. Ramifikationen der Wurzelspitze, Markkanäle, Seitenäste und Querverbindungen einzelner Wurzelpulpenstränge konnte ich an 72 % aller untersuchten Frontzähne und Prämolaren feststellen. Die übrigen 28 % der Zähne waren wohl frei von Markkanälen, Seitenästen und apikalen Verästelungen, doch fand ich hier in drei Fällen Teilung des Wurzelkanales in halber

Höhe der Wurzel, in ebensoviel Fällen wandständige Dentikel und in sieben weiteren Wurzelkanälen beobachtete ich Verkalkungen und dadurch bedingte Stenosen des Wurzelkanales infolge von Dentinneubildung.

Im einzelnen haben meine Untersuchungen über die Anatomie der Wurzelkanäle bei Frontzähnen und Bikuspidaten Folgendes ergeben:

Ramifikationen der Wurzelspitze	53,7 %
Markkanäle, Seitenäste u. Querverbindungen	37 %
Zweigeteilte Wurzelkanäle	28 %
Stenosen des Wurzelkanales	24 %
Wandständige oder interstitielle Dentikel	31,5 %
Undurchgängiges Foramen apicale infolge Verkalkung des apikalen Wurzelkanales	43 %
Vollständige Verkalkung des Wurzelkanales	9 %
Resorptionslakunen	12 %

Wie sich die verschiedenen Differenzierungen und Besonderheiten der Wurzelkanäle auf die einzelnen von mir untersuchten Zahngattungen verteilen, zeigt folgende Tabelle:

	Ramifikationen der Wurzelspitze	Markkanäle, Seitenäste u. Querbindungen	Zweigeteilte Wurzelkanäle	Stenosen des Wurzelkanales	Wandständige od. interstitielle Dentikel	Undurchgängiges Foramen infolge Verkalkung	Vollständige Verkalkung des Wurzelkanales	Resorptionslakunen
Incisivi centrales superiores	66%	33%	16%	16%	16%	—	16%	16%
Incisivi laterales superiores	16%	16%	16%	—	16%	50%	—	—
Canini superiores	50%	50%	25%	—	75%	50%	—	—
Præmolares superiores I	40%	60%	80%	20%	20%	60%	40%	20%
Præmolares superiores II	60%	40%	50%	10%	70%	40%	10%	20%
Incisivi inferiores mesiales et laterales	50%	30%	30%	40%	10%	20%	—	—
Præmolares inferiores I et II	70%	40%	30%	40%	30%	60%	—	20%
Canini inferiores	33%	—	33%	66%	—	33%	—	—

Für das Zustandekommen der beschriebenen Verästelungen und sonstigen Besonderheiten in den Wurzelkanälen menschlicher Zähne, wie Dentikelbildungen und Kalkablagerungen, sind verschiedene Einflüsse physiologischer und pathologischer Natur verantwortlich zu machen. Aus der Entwicklungsgeschichte der Zähne ist uns bekannt, daß zur Zeit des Durchbruches der Zahnkrone durch das Epithel der Mundschleimhaut das Wurzelwachstum noch keineswegs abgeschlossen ist, vielmehr die Wurzel noch einen embryonalen Habitus zeigt. Die Wurzelspitze ist zunächst noch ein geräumiges Foramen, das erst allmählich durch Anbau von Dentin- und Zementgewebe eine Verengerung erfährt. Nach Fischer geht in dem Stadium des Zahndurchbruches „die fieberhafte Tätigkeit der jüngsten Odontoblasten in ein gemäßigtes Tempo über, und die Pulpa des Kronenteiles kommt mit geringeren Ansprüchen an Ernährung aus. Der Schwerpunkt des Wachstums wird auf das untere Wurzelgebiet verlegt, wo es zur allmählichen Verdrängung des Pulpagewebes durch Ausbreitung der Hartsubstanzen, Dentin und Zement kommt. Der Anbau des Dentins kann mehr oder weniger unregelmäßig erfolgen, zwischen jung gebildeten Dentinbälkchen wird der Pulpastrang in kanalartige Ausläufer geteilt. Es bleibt bei der Bildung von büschelförmigen Ausläufern, wenn der Obliterationsprozeß nicht weiter fortschreitet (bei Carnivoren), während andernfalls durch fortgesetzte Verkalkung des Gewebes ein Kanal nach dem andern verschwindet bis auf einen oder vereinzelte Aeste, durch welche die Ernährung der Zahnpulpa erfolgt (bei Herbivoren und beim Menschen)."

Diese Ansicht Fischers, daß die Differenzierung der Pulpahohlräume rein physiologisch beginnt und während des ganzen Lebens fortgesetzt wird, konnte auch Heß bestätigen. Heß hat durch seine Untersuchungen nachgewiesen, daß im jugendlichen Alter keine apikalen Verzweigungen vorkommen, und erst nach Schluß des Foramen apicale die feinen Verästelungen der Pulpa an der Wurzelspitze sich zeigten. Er fand, daß der Schluß des Foramen apicale bei den Zähnen derselben Gattung zu verschiedenen Zeiten eintritt: „Bei fast allen Zahngattungen konnte ich feststellen, daß Differenzen im Schluß des Foramen apicale von 3—5 Jahren vorkommen, also der Anbau von Dentinkanälchen sehr unregelmäßig vor sich geht." Die Ansicht Fischers, daß auch bei ganz jugendlichen Zähnen Differenzierungen vorkommen können, sieht Heß nur als Ausnahme an, „da im allgemeinen sämtliche Zähne im jugendlichen Alter einfach gebaute, voluminöse Kanäle aufweisen. Speziell die oberen Prämolaren zeigen infolge des physiologischen Dentinanbaues Differenzierungen, die bis zum Auftreten von neuen, separierten Wurzelkanälen gehen können." Während Heß die Differenzierungsgebilde als rein

anatomische bezw. physiologische Entwicklungsprodukte betrachtet, glaubt Fischer, daß bei der Verengerung des Wurzelkanallumens auch pathologische Prozesse mitspielen, die als Folgeerscheinungen von Entzündungen eine auffallende Neigung zur Petrifikation zeigen. Außerdem spielen die Wachstumsprozesse des Dentins als Reizdentin am Pulparand und als Dentikel innerhalb des Gewebes zeitlebens eine große Rolle, besonders an solchen Wurzeln, die schon im jugendlichen Zustande breite, platt aneinandergedrückte Wurzeln haben; hierher gehören die Wurzeln der unteren Schneide- und Mahlzähne, oft auch diejenigen oberer Prämolaren und der distalen Bukkalwurzeln oberer Molaren. Fischer kommt bei der Betrachtung der Entstehungsursachen von Differenzierungen im Wurzelkanal zu dem Ergebnis, daß sowohl durch physiologischen wie pathologischen Dentinanbau die im jugendlichen Organismus weit angelegten Pulpakammern einem Einschnürungsprozeß unterworfen sind, „der durch regelmäßig und unregelmäßig geartete Auflagerungen auf gegenüberliegende Wandschichten in der vorher massigen Pulpa ein Verzweigungssystem von Kalksubstanz schafft, das wieder um so komplizierter auftritt, je irregulärer die beteiligten Faktoren beim Wachstumsprozeß funktioniert haben."

Greve hält die Endverzweigungen der Wurzelkanäle zum mindesten für abnorm; ob man sie als „pathologisch" bezeichnen kann, sei Auffassungssache. Er äußert sich in seiner Arbeit „Ueber An- und Abbau der Zahngewebe" wie folgt: „Man bedenke, daß kurz nach der Fertigbildung der Zähne bereits durch äußere Reize produktive und regressive Bildungen einsetzen können. Deshalb ist es auch nicht sonderbar, wenn man die in Rede stehenden Abnormitäten ebenfalls bei Milchzähnen findet. Kann man aber weiter diese Nebenkanäle und multiplen Foramina tatsächlich in höherem Verhältnis an Zähnen feststellen, die ohne allen Zweifel pathologische Vorgänge durchgemacht haben, dann kann man auch ganz allgemein von einem pathologischen Vorkommen sprechen." Auch Djerassi hält die Ramifikationen an der Wurzelspitze nicht für normale Vorkommnisse, und er findet nur die eine Erklärung, daß es sich stets um Abnormitäten handelt. Dieselben entstehen nach der Auffassung Djerassis durch Hemmungsvorgänge während der Entwicklung durch die Spaltung von Keimen usw. Die Folge davon seien dann Teilungen der Wurzelkanäle und Bildung von akzessorischen Aesten. Andere Erscheinungen bezeichnet er als direkt pathologisch „Durch krankhafte Ablagerungen von Kalk entstehen verschiedene Maschenwerke, durch zu starke Dentinanlagerung Dentinkalkbildung, Verschluß der Wurzelspitze, Stenosen usw. Ferner macht Djerassi alle krankhaften Prozesse, die sich von außen her an der Wurzelspitze abspielen, für die apikalen Ver-

ästelungen verantwortlich. Zweifellos können durch chronisch entzündliche Prozesse der Wurzelhaut Arrosionen der Wurzelspitze und Zementhyperplasien hervorgerufen werden, die je nach dem Grade der Entzündung mehr oder weniger große Veränderungen an der äußeren Wurzelspitze verursachen. Diese rein pathologischen Vorgänge zeigen im histologischen Schnitt ein ganz bestimmtes pathologisches Bild und müßten daher am mikroskopischen Präparat als solche deutlich zu erkennen sein. Die von mir untersuchten Zähne ließen aber in der überwiegenden Mehrzahl eine nicht arrodierte, gut erhaltene Wurzelspitze erkennen, an denen keinerlei krankhafte Einflüsse festzustellen waren. Allerdings hatte ich, wie bereits bemerkt, bei der Auswahl des Untersuchungsmaterials besonderen Wert auf solche Zähne gelegt, denen man schon äußerlich ansehen konnte, daß sie keine pathologischen Prozesse durchgemacht hatten, während Djerassi zur Hälfte solche Zähne für seine Untersuchungen benutzte, die krankhafte Veränderungen der Wurzelspitze erkennen ließen. Die apikalen Verästelungen, die ich in 53,7 % der Fälle gefunden habe, können also nicht die Ursache von eitrigen Einschmelzungen am Foramen apicale sein, sondern sind wohl zum größten Teil auf die von Fischer beschriebenen physiologischen Einflüsse zurückzuführen. Es wäre allerdings denkbar, daß durch pathologische Prozesse, die längere Zeit an der Wurzelspitze oder auch im Wurzelkanal arrodierend wirken, sekundäre Verbindungen zwischen Wurzelhaut und Pulpa entstehen können. Daß die Ramifikationen, Seitenäste und Markkanäle aber nur durch krankhafte Prozesse bedingt seien, wie Djerassi behauptet, ist bereits durch die Ergebnisse von Fischer, Heß, Zürcher, Junghenn u. a. widerlegt, die an völlig gesunden Zähnen die apikalen Verästelungen nachgewiesen haben. Die übrigen Besonderheiten in den Wurzelkanälen menschlicher Zähne, wie Dentikelbildungen, stärkere Verkalkungen und feinkörnige Petrifikationen dagegen sind, wie bereits an anderer Stelle erwähnt, ausschließlich durch Stoffwechselstörungen bei pulpitischen Erkrankungen und regressiven Veränderungen des gesamten Pulpagewebes bedingt.

Da in der Mehrzahl der Fälle pulpitische Zähne zur Wurzelbehandlung kommen, so müssen wir auch immer außer den Verästelungen die pathologischen Dentinneubildungen im Wurzelkanal für unsere therapeutischen Maßnahmen in Betracht ziehen. Es wäre aber verfehlt, aus diesem Grunde in jedem Falle an Stelle der Totalexstirpation der Pulpa die Amputationsmethode in Anwendung zu bringen; letztere ist sogar bei Pulpitis purulenta und gangraenosa direkt kontraindiziert. Wir wissen nie genau, wie weit die Mikroorganismen in der erkrankten Pulpa vorgedrungen sind, und deshalb muß zunächst versucht werden, möglichst viel Pulpengewebe mit den

uns zur Verfügung stehenden Mitteln herauszuholen; ebenso kann man es aber auch dem Wurzelkanal nicht von außen ansehen, ob und an welcher Stelle er Verästelungen aufweist, in denen auch immer Gewebsreste, und zwar meist infizierte, zurückbleiben werden. Es wird sich deshalb bei dem Versuch der Totalexstirpation der Pulpa in den meisten Fällen auch nur um eine mehr oder weniger weit nach dem Foramen apicale zu verlegte Amputation handeln. Aufgabe unserer Wurzelbehandlungsmethoden muß es dann sein, die in der zurückbleibenden Restpulpa befindlichen Mikroorganismen therapeutisch soweit zu beeinflussen, daß sie dauernd reaktionslos bleiben. Um dieses höchste Ziel der Wurzelbehandlung zu erreichen und eine Reinfektion auszuschließen, ist eine gewissenhafte, möglichst bis ans Foramen apicale durchgeführte Wurzelfüllung mit einem guten Dauerantiseptikum unbedingt erforderlich.

Am Schlusse meiner Arbeit obliegt mir die angenehme Pflicht, meinem hochgeehrten Lehrer, Herrn Prof. Dr. J. Münch, für die Ueberlassung des interessanten Themas und die wertvollen Anregungen, meinen verbindlichsten Dank auszusprechen.

Würzburg, im April 1932.

Karl Schulz.

Literatur-Verzeichnis.

1. Adloff, P. Ueber das Durchsichtigmachen der Zähne und unsere Wurzelfüllungsmethoden. D.M.f.Z. 1913 Heft 6.
2. Adloff, P. Amputation oder Exstirpation der Pulpa. D.M.f.Z. 1915. Heft 1.
3. Boennecken, H. Zur Therapie der Pulpakrankheiten. D.M.f.Z. 1912. Heft 9.
4. Djerassi, D. Die Verästelung des apicalen Wurzelkanals nebst Folgerungen, die sich daraus ergeben. Viertjschr. f. Z. 1922.
5. Fabian, H. Spezielle Anatomie des Gebisses. Leipzig 1928. Verlag: Klinkhardt.
6. Feiler, E. Korrosionspräparate und Wurzelbehandlung. D.M.f.Z. 1911.
7. Feiler, E. Die Therapie der Pulpakrankheiten mit besond. Berücksichtigung der Exstirpationsmethode. D.M.f.Z. 1912. Heft 9 .
8. Feiler, E. Zur Anatomie des Foramen apicale. D.M.f.Z. 1915.
9. Fischer, G. Ueber die feinere Anatomie der Wurzelkanäle menschlicher Zähne. D.M.f.Z. 1907. Heft 9.
10. Fischer, G. Beitrag zur Behandlung erkrankter Zähne, mit besonderer Berücksichtigung der Anatomie und Pathologie der Wurzelkanäle. D.Z. in Vortr. 1908. Heft 4/5.
11. Fischer, G. Bau und Entwickelung der Mundhöhle des Menschen. Leipzig 1909. Verlag: Klinkhardt.
12. Fischer, G. Der heutige Stand der Wurzelbehandlung mit Rücksicht auf die feinere Anatomie menschlicher Wurzelkanäle insbesondere am Foramen apicale. D.M.f.Z. 1912. S. 81.
13. Greve, Chr. Ueber An- und Abbau der Zahngewebe. Z.R. 1926.
14. Heß, W. Zur Anatomie der Wurzelkanäle des menschlichen Gebisses mit Berücksichtigung der feineren Verzweigungen am Foramen apicale. Schweiz. Vierteljschr. f.Z. 1917. Heft 1.

15. Heß, W. Zur Frage der Wurzelramifikationen. Schweiz. Vierteljschr. f.Z. 1918.
16. Heß, W. „Wurzelkanäle". Aus Handwörterbuch der gesamten Zahnheilkunde. Herausgegeb. von Kantorowicz. 1931. Band IV.
17. Junghenn, F. Die Darstellung der Pulpa und ihrer Ramifikationen bei menschlichen Zähnen. Ergebnisse der gesamten Zhlkde. 1924. Heft 5.
18. Keller, O. Untersuchungen zur Anatomie der Wurzelkanäle des menschlichen Gebisses nach dem Aufhellungsverfahren. Schweiz. Monatsschr. f.Z. 1928. Heft 9.
19. v. Lenhossék, M. Makroskopische Anatomie zur genaueren Kenntnis der Wurzelkanäle. In Handbuch der Zahnheilkde. von J. Scheff. S. 110. Wien und Leipzig 1922.
20. Lipschitz, M. Diagnostik und Therapie der Pulpakrankheiten. Berlin 1920. Verlag: J. Springer.
21. Loos, R. Topographie der Pulpahöhle mit Rücksicht auf die Präparation der Kavität. Oesterr.-Ungar. V.f.Z. 1909.
22. Möller, R. Experimentelle Beiträge zu den modernen Wurzelfüllungsmethoden. D.Z. in Vortr. 1914. Heft 33.
23. Moral, H. Ueber Pulpenausgüsse. D.M.f.Z. 1914. S. 617.
24. Mühlreiter, Anatomie des menschlichen Gebisses, bearbeitet von Dr. Th. E. de Jonge-Cohen. Leipzig 1928. Verlag: Arthur Felix.
25. Münch, J. Klinik der konservierenden Zahnheilkunde. Leipzig 1931. Verlag Thieme.
26. Port, G. Die Wurzelkanäle der unteren Molaren und der oberen zweiten Prämolaren. Oesterr.-Ungar. V.f.Z. 1905.
27. Preiswerk, G. Lehrbuch und Atlas der Zahnheilkunde. München 1919. F. J. Lehmann.
28. v. Rottenbiller, E. Zur Frage der Wurzelramifikationen. Oesterr.-Ungar. V.f.Z. 1918.
29. Shmamine, Das sekundäre Zement. D.Z. in Vortr. 1910. Heft 13.
30. Stitzel, W. Experimentelle und histologische Untersuchungen zur Frage der Totalexstirpation der Pulpa. Mit besonderer Berücksichtigung des Verhaltens der periapicalen Gewebe zum Wurzelkanalinhalt. Diss. Vierteljschr. f.Z. 1922. Heft 4.
31. Türkheim, Untersuchungen über Wurzelbehandlungen. D.M.f.Z. 1922. S. 257.
32. Zürcher, E. Zur Anatomie der Wurzelkanäle des menschlichen Milchgebisses und der Sechs-Jahrmolaren. Schweiz. M.f.Z. 1922.

Lebenslauf.

Am 30. Oktober 1907 wurde ich zu Fulda als Sohn des Kaufmanns Wilhelm Schulz und seiner Ehefrau Maria, geb. Odenwald, geboren. Von Ostern 1914 bis 1918 besuchte ich die Volksschule in meiner Heimatstadt, worauf ich an dem kgl. Gymnasium zu Fulda aufgenommen wurde. Nachdem ich am 24. Februar 1928 an derselben Anstalt die Reifeprüfung bestanden hatte, immatrikulierte ich mich im Sommer-Semester 1928 an der Universität Würzburg, um mich dem Studium der Zahnheilkunde zu widmen. Hier verweilte ich bis zu meiner zahnärztlichen Vorprüfung, die ich im August 1929 bestand. Darauf verbrachte ich die beiden ersten klinischen Semester an der Universität München, und kehrte im Winter-Semester 1930 wieder nach Würzburg zurück, wo ich die beiden letzten Semester belegte. Im Herbst 1931 unterzog ich mich vor dem zahnärztlichen Prüfungsausschuß der Universität Würzburg der zahnärztlichen Staatsprüfung und erhielt am 9. Dezember 1931 die Approbation. Seit Anfang März 1932 bin ich als Volontärassistent an der konservierenden Abteilung des zahnärztlichen Universitäts-Institutes tätig.

Ehrenwörtliche Versicherung.

Ich versichere hiermit ehrenwörtlich, daß ich vorliegende Arbeit ohne fremde Hilfe angefertigt habe und außer der angegebenen Literatur keine weiteren Hilfsmittel gebraucht habe.

Würzburg, im April 1932.

Karl Schulz.